

DOI:10.4464/MC.2013.41.5.????

Efecto del *Polypodium leucotomos* como adjuvante en la repigmentación inducida con UVB de banda estrecha en pacientes con vitiligo

Effects of oral Polypodium leucotomos extract as adjuvant in the treatment of vitiligo with narrow-band UVB

G. Zurita Salazar, M^oC Briones Cedeño, V. Preciado Román, R. Uruga Pazmiño
Centro Privado de Piel Dr. Enrique Uruga Pazmiño. Guayaquil. Ecuador.

Correspondencia:
Gilda Zurita Salazar
e-mail: mdgiloren@yahoo.es

Recibido: 27/5/2011
Aceptado: 21/3/2014

Resumen

Uno de los tratamientos considerado altamente eficaz para el vitiligo es la fototerapia UVB de banda estrecha, pero sus efectos adversos limitan su uso. Por otro lado el *Polypodium leucotomos* con acciones fotoimmunoprotectora y antioxidante, disminuye la fototoxicidad de la radiación ultravioleta. El objetivo de este estudio es determinar si *P. leucotomos*: bloquea o aumenta el efecto terapéutico de UVB de banda estrecha.

Es un ensayo clínico doble ciego que incluye pacientes con vitiligo a quienes se les indica fototerapia UVB de banda estrecha. Trece pacientes con vitiligo ingresan al estudio. La media de edad en años fue 27 ± 12 . La media del tiempo de evolución de la enfermedad fue de 8 ± 10 meses. De los 13 pacientes, 8 (62%) terminan el estudio, de los cuales, 4 recibieron el *Polypodium leucotomos* (Grupo A) y 4 recibieron placebo (Grupo B). Los pacientes del grupo A, iniciaron con una media de despigmentación de $26 \pm 13\%$ y terminaron con $6 \pm 4\%$ de despigmentación, alcanzando una media de repigmentación de 76,93%; mientras que los pacientes del grupo B iniciaron con una media de despigmentación de $35 \pm 21\%$ y terminaron con una media de despigmentación de $16 \pm 17\%$, con una media de repigmentación de 54,29%.

Creemos que podemos emplear el *Polypodium leucotomos*, acompañando a cualquier terapia UV ya que sus efectos terapéuticos no se ven afectados y al contrario se agrega el beneficio de disminuir la fototoxicidad, especialmente en vitiligo porque el *Polypodium leucotomos* aportaría con sus acciones inmoduladoras beneficio a la repigmentación.

Palabras clave: vitiligo, *Polypodium leucotomos*, UVB de banda estrecha.

(G. Zurita Salazar, M^oC Briones Cedeño, V. Preciado Román, E. Uruga Pazmiño. Efecto del *Polypodium leucotomos* como adjuvante en la repigmentación inducida con UVB de banda estrecha en pacientes con vitiligo. Med Cutan Iber Lat Am 2013;41(5):205-209)

Summary

One of the considered highly efficient treatments against vitiligo is narrow band UV-B phototherapy, but their adverse effects limit its use. On the other hand, *Polypodium leucotomos* with photoimmunoprotection and antioxidant actions decrease the phototoxicity of the ultraviolet radiation. The objective of this study is to determine if *P. leucotomos*: blocks or increase the therapeutic effect of the UV-B narrow band.

This is a double blind clinical study that involves patients with vitiligo which UV-B narrow band phototherapy has been prescribed. Thirteen patients with vitiligo were enrolled to the study. The mean of age was 27 ± 12 . The mean of the number of spots was 8 ± 6 . The mean of the evolution time was 8 ± 10 months. From the thirteen patients, five patients (38%) dropped out the research and 8 (62%) finished it. From the 8 patients who finished the study, 4 received *P. leucotomos* (group A) and 4 received placebo (group B). The group A started with a mean of depigmentation area of $35 \pm 21\%$, and finished with a mean of depigmentation of $16 \pm 17\%$. The group B started with a depigmentation mean of $26 \pm 13\%$ and finished with $6 \pm 4\%$.

We believe that we could employ the *P. leucotomos*, combined with any ultraviolet therapy due to its therapeutic effects are not affected, and it adds the benefit to diminish the phototoxicity, specially in vitiligo because *P. leucotomos* would contribute with its immunomodulating actions.

Key words: vitiligo, *Polypodium leucotomos*, UV-B narrow band.

La fototerapia UVB de banda estrecha (NB-UVB) (311-312 nm) empleada desde 1997, es uno de los tratamientos más eficaces en el tratamiento de la repigmentación de máculas presentes en el vitíligo[1]. Ha sido claramente establecido que la NB-UVB estimula la reserva folicular de los melanocitos y estabiliza el proceso de despigmentación[2]. Continuos trabajos de investigación han establecido un consenso sobre la mejor pauta terapéutica con NB-UVB[3, 4]. Para obtener una repigmentación satisfactoria (> 75%) se consigue tras un año desde la finalización del tratamiento. En consecuencia, el abandono terapéutico es frecuente[5]. Se piensa que las combinaciones terapéuticas de la fototerapia con tratamientos tópicos como corticoides de alta potencia o inmunomoduladores —tacrolimus, pimecrolimus—, podrían acortar el período de tratamiento[6-8]. Existen evidencias experimentales de que el tratamiento tópico con tacrolimus suprime citoquinas locales, por una interacción directa de la droga con los queratinocitos, lo que favorece la migración y crecimiento de melanocitos[9]. También se cree que el tacrolimus puede ayudar en el eritema inducido por la UVB, ya que actúa en la fase inicial del proceso inflamatorio[10-12].

Al *Polypodium leucotomos*, un helecho de la familia *Polypodiaceae*, originario de América Central, se le ha atribuido acciones fotoimmunoprotectora ya que se ha demostrado *in vitro* y en modelos animales que: 1) inhibe el agotamiento de las células de Langerhans inducido por radiación UV; 2) inhibe la foto-isomerización del ácido trans urocanic a su forma *cis*, un potente inmunosupresor; 3) modula el balance de las citoquinas inflamatorias[13-14]; y 4) en los ratones sin pelo se ha demostrado un efecto fotoprotector por: activación de la p53, disminución de la inflamación aguda al reducir la enzima COX-2, y reducción de los dímeros de pirimidina, mejorando la reparación del DNA[15]. También se ha demostrado que tiene una acción antioxidante porque disminuye los aniones superóxidos, los singletes de oxígeno y la peroxidación lipídica[16, 17]. En humanos, *Polypodium leucotomos* (*PL*) disminuye la fototoxicidad inducida por PUVA así como la quemadura solar[18]. En un ensayo clínico para el vitíligo se obtuvo excelentes repigmentaciones con *PL* en presencia del sol[19]; y en otro estudio se lo asocia a UVB de banda angosta, también con muy buena repigmentación. Se cree entonces que el *PL* podría tener una acción inmunomoduladora en esta enfermedad[20].

Basados en estos estudios, el objetivo principal de esta investigación es determinar si la asociación de *PL*, bloquea el efecto terapéutico de la fototerapia NB-UVB y evaluar si la asociación de *PL* con NB-UVB aumenta la eficacia ya conocida de NB-UVB en el tratamiento del vitíligo.

Materiales y método

Pacientes

Para la realización de este ensayo clínico, controlado y doble ciego se incluyeron pacientes con vitíligo a quienes se les indica fototerapia NB-UVB, en el “Centro Privado de Piel Dr. Enrique Uraga” (Tabla 1). Los criterios de inclusión fueron: sujetos mayores de 6 años de edad, sin distinción de sexo, diagnosticados de vitíligo localizado en cara, o vitíligo generalizado con al menos una mancha en cara. Esta localización es la que mejor responde a la fototerapia y será la zona que se elija para la evaluación. Serán excluidos sujetos con antecedentes de cáncer de piel, enfermedades fotosensibles, embarazo, lactancia, haber recibido fototerapia o exposición al sol 3 meses antes del enrolamiento. El ensayo siguió las

Tabla 1. Características demográficas y respuesta al tratamiento tras la administración oral *Polypodium leucotomos* y/o placebo como adjuvantes en el tratamiento de UVB de banda angosta de los pacientes que finalizaron el tratamiento

	Grupo A: <i>Polypodium leucotomos</i>	Grupo B: Placebo
Población con intención de tratamiento (n = 13)	7 (53,84%)	6 (46,15%)
Nº de mujeres (n = 4)	3 (23,07%)	2 (15,38%)
Nº de hombres (n = 9)	4 (30,76%)	4 (30,76%)
Razones por las que los pacientes abandonaron el tratamiento		
1. Su seguro no cubre fototerapia	2 (15,38%)	1 (7,69%)
2. Cambio de lugar de residencia	1 (7,69%)	–
3. Razón desconocida	–	1 (7,69%)
Nº de pacientes que finalizaron el tratamiento	4	4
Nº de mujeres	2 (50,0%)	0 (0,0%)
Nº de hombres	2 (50,0%)	4 (100,0%)
Media de edad (años)	20 ± 6	19 ± 7
Tiempo de evolución (meses)	10 ± 14	6 ± 3
VIDA score	3,75	3,75
Fototipo		
III	1 (25,0%)	2 (50,0%)
IV	3 (75,0%)	1 (25,0%)
V	–	1 (25,0%)
Nº de manchas	8,75 ± 6,33	3,75 ± 2,16
Despigmentación al inicio	26 ± 11	34 ± 18
Despigmentación al final	6 ± 4	16 ± 14
Porcentaje de repigmentación	79 ± 13	64 ± 24
Nº de Sesiones	43,75 ± 8,84	33,00 ± 15,79
Total de J/cm ²	43,59 ± 8,00	49,26 ± 16,92

normas de Helsinki de 1976[21], y todos los pacientes fueron informados y firmaron el consentimiento informado.

Randomización

El laboratorio Deutsche Pharma entrega al investigador dos tipos de frascos rotulados con numeración diferente (834987 y 834988); siendo una numeración corresponde al placebo y la otra a la sustancia en estudio. Ambos tipos de frascos contienen 30 capsulas indistinguibles. El investigador no conoce su contenido. La asignación de la numeración del frasco es sistemática, con la indicación de una capsula a las 9:00 h y otra a las 15:00 h, todos los días, durante el tiempo de duración del estudio.

Tratamiento con radiación ultravioleta

La fuente de radiación ultravioleta NB-UVB (311-312 nm) es un equipo de la compañía americana Daavlin, que consta de 48 lámparas TL-01 100W/01 Phillips. Todos los pacientes reciben dos sesiones a la semana, en días no consecutivos, hasta la repigmentación completa de las manchas o hasta la sesión 48 (6 meses). Se inicia con dosis, de acuerdo al fototipo de piel, entre 400 a 600 mJ/cm². Los incrementos por sesión son de 20 mJ/cm² o de acuerdo al eritema presentado. La dosis máxima hasta 1.400 mJ/cm².

Registro fotográfico

Se tomaron fotografías digital de las lesiones; al inicio y a las sesiones: 12, 24, 36 y 48. Se eligió la mancha más grande localizada en la cara para realizar el seguimiento de la respuesta al tratamiento. Se divide la mancha en 4 cuadrantes, cada uno representa el 25% de despigmentación, se obtiene el porcentaje de despigmentación al inicio (despigmentación 1), y a las sesiones: 12, 24, 36 y 48 (despigmentación 2). Mediante regla de 3 se obtiene el porcentaje de repigmentación, que será valorado de la siguiente forma: grado 1 = < 25%; grado 2 = 25-50%; grado 3 = 50-75%, grado 4 = >75%.

Resultados

Trece pacientes, 9 hombres y 4 mujeres, afectados de vitiligo, con compromiso en cara, aceptan participar en el estudio. La media de edad en años fue 27 ± 12 (máxima: 52, mínima: 7). El fototipo de piel de los pacientes es III a IV. La media del número de manchas que los pacientes tenían fue de 8 ± 6. La media del tiempo de evolución de la enfermedad fue de 8 ± 10 meses (máxima: 36, mínima: 1). Todo los pacientes tenían el grado de actividad de su enfermedad

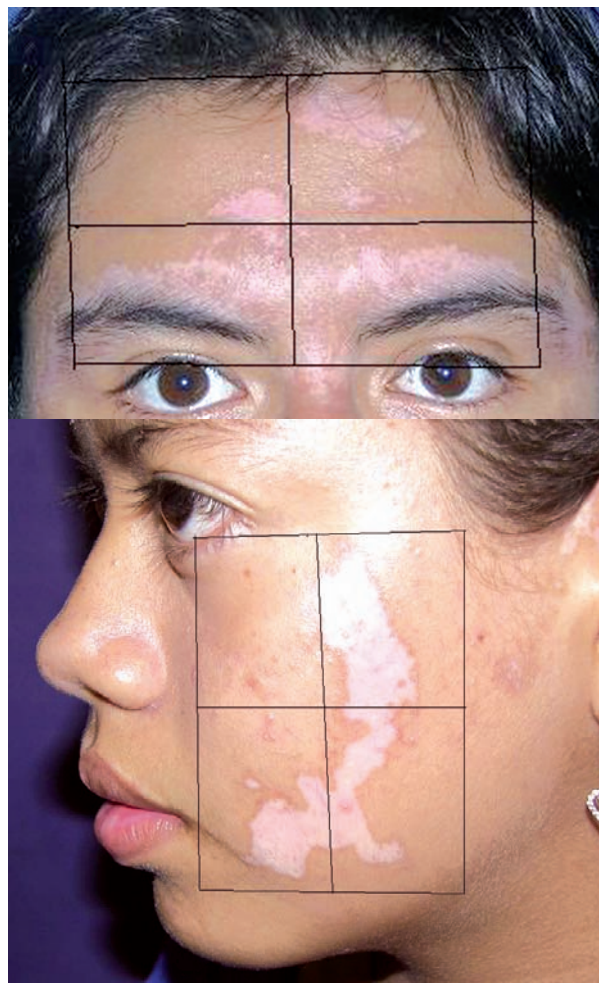

Figura 1. UVB de banda estrecha más *Polypodium leucotomos*: despigmentación al inicio del 38% y despigmentación al término del estudio de 10%. Repigmentación conseguida del 73,69%.

entre grado 3 y 4. De los 13 pacientes que iniciaron, 5 pacientes, que equivale al 38%, abandonaron el estudio y solo 8 pacientes, que equivale al 62%, lo terminaron.

De los 8 pacientes que terminaron el estudio, 4 pacientes recibieron el *Polypodium leucotomos* (Grupo A) y 4 pacientes recibieron placebo (Grupo B). Las características de cada grupo se describen en la Tabla 1. Los pacientes del grupo A, iniciaron con una media de despigmentación de 26 ± 13% y terminaron con 6 ± 4% de despigmentación, alcanzando una media de repigmentación de 76,93%; mientras que los pacientes del grupo B iniciaron con una media de despigmentación de 35 ± 21% y terminaron con una media de despigmentación de 16 ± 17%, con una media de repigmentación de 54,29%. De los 4 pacientes del grupo A, dos pacientes presentaron repigmentación grado 4 (Figura 1) y 2

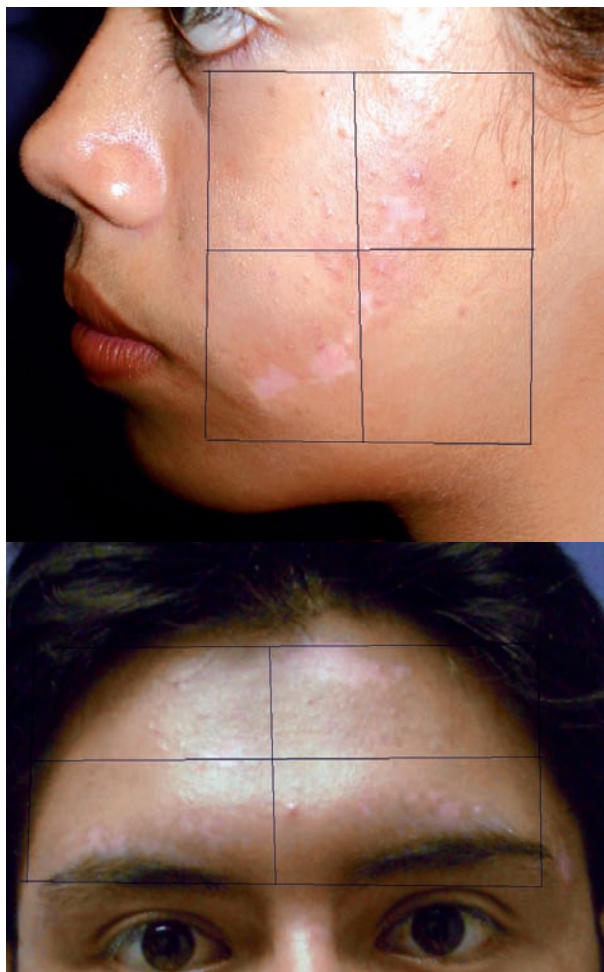

Figura 2. UVB de banda estrecha más placebo: despigmentación al inicio del 20% y despigmentación al término del estudio del 10%. Repigmentación conseguida del 50%.

pacientes repigmentación grado 2. En el grupo B, un paciente tuvo repigmentación grado 4, dos pacientes grado 3 y uno, grado 2 (Figura 2). El número de sesiones que los pacientes recibieron fue entre 25 y 48 sesiones. El grupo A tuvo un promedio de 42 ± 5 sesiones y una media de 43 ± 8 J/cm² y el grupo B la media de sesiones fue 39 ± 9 , y una media de 49 ± 16 J/cm² (Figura 3).

Comentario

Se trata de un estudio con una muestra muy pequeña de pacientes por lo que no puede tener relevancia estadística. El interés de realizar este estudio fue comprobar si el *Polypodium leucotomos* al disminuir la fototoxicidad de la NB-UVB, afectaría negativamente en la repigmentación del vitiligo o si por el contrario los efectos inmunomoduladores del *Polypo-*

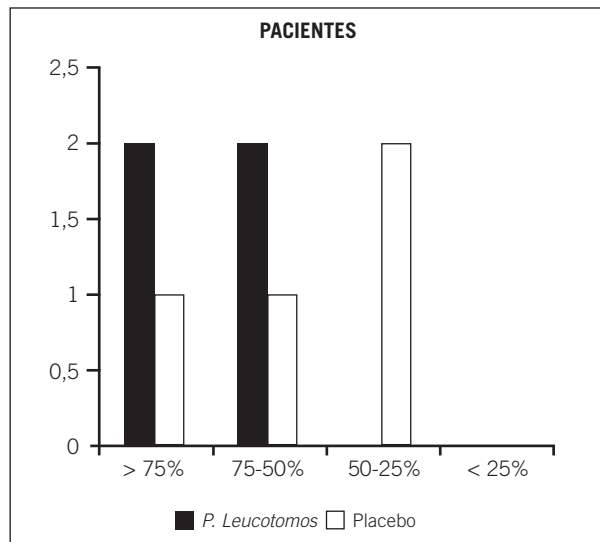


Figura 3. Grados de repigmentación del grupo A (P. leucotomos) y grupo B (placebo): grado 4: > 75% de repigmentación, grado 3: 75-50%, grado 2: 50-25%, grado 1: < 25%.

dium leucotomos se suman a los efectos inmunosupresores de la NB-UVB y puedan mejorar la repigmentación, con el beneficio de la fotoprotección.

En efecto, la terapia NB-UVB se emplea en vitiligo porque estimula la melanogénesis y porque interviene en el proceso inmunológico de la enfermedad al alterar la producción de citoquinas como IL-10, IFN γ , IL-1 y el TNF α [22]. En cuanto al *Polypodium leucotomos*, fue anecdóticamente usado en el vitiligo, pero al comprobarse sus efectos inmunomoduladores algunos autores piensan que puede ser útil en el tratamiento del vitiligo. Middelkamp-Hup A y cols. lo asocian a la terapia NB-UVB en un estudio doble ciego controlado con placebo y concluyen que la asociación incrementó la repigmentación[20]. El *Polypodium leucotomos* disminuye la producción IL-2, de IFN γ , TNF α e IL-6, esta última puede ser completamente abolida. El TNF α y la IL-6 son conocidos como inhibidores de la proliferación de melanocitos y de la melanogénesis. Al igual que la UVB, puede inhibir la proliferación de células T, lo que sugieren que el *Polypodium leucotomos* modula los mecanismos que comprometen a la inmunidad mediada por células[14].

En nuestro estudio, en los cuatro pacientes que recibieron *Polypodium leucotomos* no se bloquearon los efectos terapéuticos de la NB-UVB, porque todos los pacientes presentaron algún grado de repigmentación y dos de ellos alcanzaron 75% de repigmentación (grado 4). Coincidimos con el estudio de Middelkamp-Hup MA y cols. que la asociación de *Polypodium leucotomos* a NB-UVB puede mejorar la repigmentación. El grado de severidad de la enfermedad

en ambos grupos fue similar al inicio, pero el grupo del *Polypodium leucotomos* repigmentó 23% más (76,93% vs. 54,29%), que el grupo del placebo, y esto, puede ser considerado relevante. De los 4 pacientes del grupo del *Polypodium leucotomos* el 50% (2/4) tuvieron más del 75% de repigmentación (grado 4), mientras que del grupo placebo presentó esta repigmentación en el 25% (1/4).

En todos los tratamientos para vitiligo las perspectivas de respuesta son mejores en la cara, circunstancia que permite seleccionar aquellos pacientes en los que vale la pena continuar el tratamiento. Esta misma circunstancia nos hizo elegir una mancha de cara, para poder realizar la evaluación en un corto período de tiempo. La repigmentación con terapia NB-UVB empieza a manifestarse de forma precoz, entre las 6 y las 12 semanas. Elegimos terminar nuestro estudio en la sesión 48, que significa aproximadamente 6 meses, pero el promedio de sesiones que los pacientes necesitaron, tanto del grupo A como el grupo B, fue alrededor de 40 sesiones (5 meses). No encontramos diferencia en este aspecto, posiblemente se deba porque se trata de una muestra pequeña.

Junto a su propiedad inmunomoduladora, el *Polypodium leucotomos* tiene propiedades antioxidantes que protegen a la piel humana del daño provocado por la radiación UV, así como también disminuyen las células quemadas. Recordemos que la piel vitiliginosa es más susceptible a quemarse, y aunque en este estudio no valoramos la quemadura ni el bronceado, es posible que este problema sea atenuado.

Conclusión

Como fototerapeuta nos interesa emplear la luz UV sola o en combinación, de la manera más eficiente posible para maximizar su efectividad y limitar su toxicidad. Después de esta investigación nosotros creemos que podemos emplear el *Polypodium leucotomos*, acompañando a cualquier terapia UV ya que sus efectos terapéuticos no se ven afectados y al contrario se agrega el beneficio de disminuir la fototoxicidad, especialmente en vitiligo porque el *Polypodium leucotomos* aportaría con sus acciones inmunomoduladoras en la repigmentación.

Bibliografía

1. Westerhof W, Nieuweboer-Krobotova L. Treatment of Vitiligo with UVB radiation vs Topical Psoraleno Plus UV-A. *Arch Dermatol* 1997; 133: 1591-2.
2. Njoo MD, Spuis PI, Boss JD, Westerhof W, Bussuyt Pm. Nonsurgical repigmentation therapies in vitiligo. Meta-análisis of the literature. *Arch Dermatol* 1998; 134: 1532-40.
3. Roelandts R. Photo(chemo) therapy for vitiligo. *Photodermatol Photoimmunol Photomed* 2003; 19: 1-4.
4. Kanwar AJ, Dogra S, Parsad D, Kumar B. Narrow-band UVB for the treatment of vitiligo: an emerging effective and welltolerated therapy. *Int J Dermatol* 2005; 44: 57-60.
5. Njoo MD, Bos JD, Westerhof W. Treatment of generalized vitiligo in children with narrow band (TL01) UVB radiation therapy. *J Am Acad Dermatol* 2000; 4: 1-12.
6. Lepe V, Moncada Benjamín, Castanedo-Cazares JP, Torres-Alvarez MB, Ortiz C, Torres-Rubalcava A. A double-blind randomized trial of 0.1% Tacrolimus vs 0.005% clobetasol for the treatment of childhood vitiligo. *Arch Dermatol* 2003; 139: 581-4.
7. Fai D, Cassano N, Vena GA. Narrow-band UVB phototherapy combined with tacrolimus ointment in vitiligo: a review of 110 patients. *JEADV* 2007; 21: 916-20.
8. Zurita G, Galán R, Ochoa E, Uruga E. Pimecrolimus asociado a fototerapia UVB de banda estrecha (311 nm) en vitiligo. *Med Cutan Iber Lat Am* 2005; 33: 103-7.
9. Lan CC, Chen GS, Chiou MH, Wu CS, Chang CH, Yu HS. FK506 promotes melanocyte and melanoblast growth and creates a favourable milieu for cell migration via keratinocytes: possible mechanisms of how tacrolimus ointment induces repigmentation in patients with vitiligo. *Br J Dermatol* 2005; 153: 498-505.
10. Ogawa Y, Adachi A, Tomita Y. The successful use of topical tacrolimus treatment for a chronic actinic dermatitis patient with complications of idiopathic leukopenia. *J Dermatol* 2003; 30: 805-9.
11. Mayuzumi N, Ikeda S, Kawada H, Ogawa H. Effects of drugs and anticytokine antibodies on expression of ATP2A2 and ATP2C1 in cultured normal human keratinocytes. *Br J Dermatol* 2005; 152: 920-4.
12. Lan CC, Yu HS, Wu CS, Kuo Hy, Chai CY, Chen GS. FK506 inhibits tumour necrosis factor-alpha secretion in human keratinocytes via regulation of nuclear factor-kappaB. *Br J Dermatol* 2005; 153: 725-32.
13. Brieva A, Alonso-Lebrero JL, Tejedor R. Anti-inflammatory activity of the hydrophilic extract of *Polypodium leucotomos*. 20th World Congress of Dermatology (Abstract).
14. Siscovick JR, Zapolski T, Magro C, Carrington K, Prograis S, Nussbaum M et al. *Polypodium leucotomos* inhibits ultraviolet B radiation-induced immunosuppression. *Photodermatol Photoimmunol Photomed* 2008; 24: 134-41.
15. Zattra E, Coleman C, Arad S, Helms E, Levine D, Bord E, et al. *Polypodium leucotomos* extract decreases UV-induced Cox-2 expression and inflammation, enhances DNA repair, and decreases mutagenesis in hairless mice. *Am J Pathol* 2009; 175: 1952-61.
16. Brieva A, Panizo G, Tejedor R, Guerrero A, Alonso-Lebrero JL. Characterization of antioxidant activity of *Polypodium leucotomos* extract. 20th World Congress of Dermatology (Abstract).
17. Brieva A, Panizo G, Tejedor R, Guerrero A, Alonso-Lebrero JL. Characterization of photoprotective activity of *Polypodium leucotomos* extract. 20th World Congress of Dermatology (Abstract).
18. Middelkamp-Hup MA, Pathak M, Rius Díaz F, Fitzpatrick TB, González S. First systemic oral agent that inhibits PUVA- induced phototoxicity of human skin. 20th World Congress of Dermatology (Abstract).
19. Azmi M. Vitiligo repigmentation with anopsos polipodium leucotomos. 1989 *Int J Dermatol* 28: 479.
20. Middelkamp-Hup MA, Bos JD, Rius-Díaz F, González S, Westerhof W. Treatment of vitiligo vulgaris with narrow-band UVB and oral *Polypodium leucotomos* extract: a randomized double-blind placebo-controlled study. *J Eur Acad Dermatol Venereol* 2007; 21: 942-50.
21. DA Shephard. The 1975 Declaration of Helsinki and consent. *Can Med Assoc J* 1976; 115: 1191-2.
22. Piskin G, Sylva-Steenland RM, Bos JD, Teunissen MB. T cells in psoriatic lesional skin that survive conventional therapy with NB-UVB radiation display reduced IFN-gamma expression. *Arch Dermatol Res* 2004; 295: 509-16.